31835 h 25

Lane Medical Library

Conjunctivitis und Episkleritis nekroticans.

Inaugural-Dissertation

zur

Erlangung der medicinischen Doctorwürde

der

Hohen medicinischen Facultät

der

Grossherzogl. Badischen Ruprecht-Carls-Universität

zu **Heidelberg**

vorgelegt von

Ernst Draudt,

Approb. Arzt aus Darmstadt.

Von der medicinischen Facultät zum Druck genehmigt.

Decan:
Geh. Hofrath Prof. Dr. **Kehrer.**

Referent:
Geh. Rath Prof. Dr. **Th. Leber.**

Mit einer Tafel in Lichtdruck.

Darmstadt 1900.

Brill'sche Buchdruckerei Eduard Roether.

Conjunctivitis und Episkleritis nekroticans.

Inaugural-Dissertation

zur

Erlangung der medicinischen Doctorwürde

der

Hohen medicinischen Facultät

der

Grossherzogl. Badischen Ruprecht-Carls-Universität

zu **Heidelberg**

vorgelegt von

Ernst Draudt,

Approb. Arzt aus Darmstadt.

Von der medicinischen Facultät zum Druck genehmigt.

Decan:
Geh. Hofrath Prof. Dr. **Kehrer.**

Referent:
Geh. Rath Prof. Dr. **Th. Leber.**

Mit einer Tafel in Lichtdruck.

Darmstadt 1900.

Brill'sche Buchdruckerei Eduard Roether.

Meinen lieben Eltern.

Conjunctivitis und Episkleritis nekroticans.

Seit vorigem Jahre hatte ich Gelegenheit, in der Augenklinik von Herrn Dr. Praun zu Darmstadt folgenden Fall mitzubeobachten, der wegen seiner pathologischen Eigentümlichkeiten mir der Veröffentlichung wert erscheint, zumal in der mir zu Gebote stehenden Litteratur kein dem unsrigen völlig gleicher Fall sich beschrieben findet.

Es dürfte deshalb angebracht sein, die Krankengeschichte unserer Patientin in etwas eingehenderer Weise voranzustellen.

Anamnese:

Frl. F., 25 Jahre alt. Vater 1879 an Phthisis pulmonum †, Mutter lebt noch und ist gesund. Zwei noch lebende Schwestern des Vaters sind neurasthenisch. Bruder der Patientin, der vor 4 Jahren eine schwere Nephritis durchgemacht hat, ist stark myopisch.

Patientin selbst war nach ihrer Aussage in ihrer Kindheit des öfteren an Diphtherie erkrankt und hat später — ungefähr vom 13. Lebensjahre ab — mehrere Anfälle von Chlorose überstanden. Sonst will sie bis zum 17. Jahre keine weitere Krankheit gehabt haben.

Die Menses stellten sich mit dem 13. Jahre ein, waren bis jetzt immer sehr unregelmässig, haben öfter bis $^3/_4$ Jahre lang ausgesetzt, sind meist mit starkem Blutverlust verbunden, jedoch ohne Schmerzen.

Im 17. Jahre erkrankte Patientin an Influenza und einer Bronchitis, welche einen länger andauernden Lungenspitzenkatarrh rechts oben hinterlassen haben sollte. Der Auswurf soll längere Zeit hindurch mit Blut vermischt gewesen sein; einmal will Patientin sogar einen Blutsturz infolge einer starken körperlichen Anstreng-

ung gehabt haben, bei welchem ca. 1 Schoppen hellrotes, schaumiges Blut ausgeworfen worden sein soll. Infolge längerer Behandlung mit Kreosot, welches Patientin nicht recht vertrug, erkrankte sie an einem chronischen Magenkatarrh. 1895 lag Patientin wegen eines Magengeschwüres ½ Jahr lang zu Bett; während dieser Zeit war sie von zeitweise starkem Erbrechen kaffeesatzartiger Massen gequält.

Im 20. Jahre erkrankte Patientin nach Aussage des Hausarztes an einer Nephritis, die ca. ¾ Jahre lang dauerte und in Heilung ausgegangen sein soll. Während dieser Zeit lag Patientin öfter zu Bett und hatte zeitweise stark geschwollene Füsse und Hände gehabt. Albumen, welches während der Dauer der Erkrankung immer im Urin vorhanden gewesen sein soll, konnte bei späteren Untersuchungen nicht mehr nachgewiesen werden.

Durch Fall von einem Stuhl zog sich Frl. F. angeblich eine Gehirnerschütterung zu, die aber ohne irgend welche nachweisbaren Folgen überstanden wurde.

Ende des Jahres 1895 wurde Patientin — angeblich nach einer Diphtherie — plötzlich völlig aphonisch und blieb es circa 20 Wochen lang. In specialärztlicher Behandlung bei Herrn Dr. Brüning zu Darmstadt, der eine hysterische Lähmung der Stimmbänder diagnosticierte, wurde sie längere Zeit hindurch mit Erschütterungsmassage und Induktionsstrom behandelt, aber ohne Effekt, so dass ihr eine Luftveränderung angeraten wurde. Infolge derselben hob sich denn auch die Aphonie nach mehreren Monaten; 1898 wiederholte sie sich aber nochmals und dauerte ca. ½ Jahr, worauf sich dieselbe allmählich wieder verlor.

Ferner leidet Patientin seit 1896 in jedem Frühjahr an acutem Gelenkrheumatismus, wobei sie immer über starke Gelenkschmerzen und heftiges Herzklopfen zu klagen hat.

Februar 1893 entzündeten sich nach Angabe der Patientin zum ersten Male beide Augen. Sie gab sich damals in Behandlung von Herrn Geh. Rat Dr. Weber zu Darmstadt, in dessen Klinik denn auch die vorhandene acute Conjunctivitis längere Zeit mit Höllenstein behandelt wurde. Trotz angewandter Therapie besserte sich die Entzündung nicht, sondern ging auch noch auf die Thränenwege über und gab Veranlassung zur Entstehung eines, wenn auch nicht blenorrhoischen, so doch längere Zeit anhaltenden Katarrhs des Thränennasengangs, so dass beiderseits die Thränenkanäle gespalten wurden.

Da die heftig entzündeten und geschwollenen oberen Lider stark herunterhingen und deren Hebung sehr erschwert war, wurden beide durch eine Operation verkürzt. Die Thränenwege wurden längere Zeit hindurch durchgespült.

Bald darauf — Sommer 1895 — trat an der Sklera des rechten Auges ein Geschwür auf, das kauterisiert wurde; aber nach Heilung desselben zeigte sich ein neues Geschwür dicht neben dem alten. Seit 1895 nun entstanden jedes Jahr und monatelang hindurch mit anfallsfreien Pausen zuerst auf dem rechten, dann auch auf dem linken Auge auf der Conjunctiva eine Menge (wohl im Ganzen 80—100) Geschwüre, die abheilten, um wieder anderen Platz zu machen. Seit Mai 1899 bis jetzt, März 1900, war Patientin keinen Tag ohne Geschwürsbildung, hauptsächlich auf dem linken, seltener auch auf dem rechten Auge. Der Bindehautkatarrh hat sich inzwischen völlig verloren.

Dieser, auf einer stetigen Geschwürsbildung beruhende Krankheitsprozess wiederholte sich also immer wieder und spielte sich nach den Mitteilungen von Herrn Dr. Praun, wie auch in letzter Zeit nach eigenen Beobachtungen, folgendermassen ab:

Anfangs auf der Augapfelbindehaut, später — seit etwa 1 Jahr — auch auf der Lidbindehaut, zeigte sich unter lebhafter Schmerzempfindung, Lichtscheu und Thränensecretion in etwas geschwellter und stark geröteter Umgebung eine kleine weisse Stelle, welche zwischen Hirsekorn- und Linsengrösse schwankte. Oefter entstanden zu gleicher Zeit mehrere derartige weisse Stellen an einem oder an beiden Augen, manchmal sogar dicht nebeneinander, so dass die ergriffenen Gewebspartieen aneinander stiessen und confluierten. Diese weissen Stellen, welche anfangs noch Glanz zeigten und spiegelten, verloren in etwa 1—2 Tagen ihren Glanz, wonach die betreffenden Stellen matt und allmählich mehr grau erschienen, ähnlich wie bei einer Verätzung durch Kalk oder bei einer Verbrennung durch glühendes Metall. Nach weiteren 2—3 Tagen entstand durch Abstossung der oberen Partieen ein kleiner grauer Substanzverlust, der einige Tage an Tiefe etwas zunahm und in allen Fällen, welche die Augapfelbindehaut betrafen, bis in die Episklera reichte, was daraus ersichtlich war, dass die erkrankte Stelle in der Bindehaut nicht verschoben werden konnte. Besonders auffallend erschien dies in der oberen Uebergangsfalte, wo das Gewebe, an sich doch leicht verschiebbar, durch den Prozess mit der Unterlage adhaerent wurde. Die Abstossung des Gewebes ging

nach genauer Beobachtung in der Weise vor sich, dass sich kurze, grauweisse, zusammengewalkte Bindegewebsfetzen vermischt mit Schleim und Leukocyten ablösten. Später, als der Prozess sich mehr nach oben auch auf die Lidbindehaut erstreckte, schienen vereinzelte Partieen der Bindehaut nur an der Oberfläche befallen zu sein, während daneben auch tiefergreifende Geschwüre bestanden.

Der Prozess, der sich vom Sommer 1895 bis Sommer 1897 vorwiegend auf das rechte Auge beschränkte, fand sich in der gleichen Weise seit Sommer 1897 auf der linken Seite vor.

Doch kommen auch jetzt (seit 1897), wenn auch verhältnismässig selten — im Ganzen ca. 3—4mal —, auf dem rechten Auge noch Eruptionen vor.

Es sei gleich an dieser Stelle hervorgehoben, dass auf beiden Augen immer nur die obere Hälfte der Conjunctiva, wenn man sich die Bindehaut vom äusseren zum inneren Winkel durch eine Horizontale geteilt denkt, befallen wurde, und dass der Prozess bisher stets an der Hornhaut Halt gemacht hatte. Der Praedilectionssitz war von 1895 bis Sommer 1898 die obere äussere Hälfte der Skleralbindehaut des rechten Auges, während von da ab fast ausschliesslich der innere obere Quadrant der Augapfelbindehaut des linken Auges befallen wurde.

Die Heilung einer solchen geschwürig zerfallenen Stelle ist durchschnittlich in 14 Tagen bis 3 Wochen vollendet. Sie geht in der Weise vor sich, dass sich der Substanzverlust von der Peripherie her mehr und mehr überhäutet, wobei die anfangs bestandenen Reizerscheinungen und die schleimige Secretion geringer werden. An der Stelle des Geschwürs zeigt sich eine stark glänzende, schiefergraue, manchmal ins gelbliche spielende Narbe der Skleralbindehaut, welche an der betreffenden Stelle ihre Verschieblichkeit über der Sklera, wenn nicht ganz, so doch zum grossen Teile eingebüsst hat. Durch die narbige Schrumpfung verliert die Bindehaut an diesen Stellen an Oberflächenausdehnung, so dass letztere ebenso wie die Verschiebbarkeit der Bindehaut auf dem Augapfel auf der rechten wie auf der linken Seite (rechts nach aussen oben, links nach innen oben am stärksten) eingeschränkt erscheint.

Der Prozess, der — wie bereits bemerkt — unter lebhafter Thränensecretion von Anfang an einherging, zeigte eine immer mehr zunehmende, von Eiterflocken durchsetzte Thränenabsonderung.

Status praesens. 20. II. 1900.

25 Jahre altes, gracil gebautes Mädchen von blasser Gesichtsfarbe, gering entwickelter Muskulatur und mässigem Fettpolster. Gewicht 95 Pfund. Thorax normal gebaut, hebt sich gleichmässig bei der Athmung. Rechte Infraclaviculargrube etwas eingesunken. Herzdämpfung normal gross, Shoc im 5. Intercostalraum innerhalb der Mamillarlinie zu fühlen. Herztöne rein und leise, etwas unregelmässig; 2. Pulmonalton etwas klappend, Aortenton nicht verstärkt.

Rechts oben hinten überm Thorax bis zur Spina scapulae und vorn bis zur 2. Rippe ist der Percussionsschall etwas verkürzt. Stand der rechten Lungenspitze etwa 2 cm tiefer als links. Athemgeräusch im Bereich des verkürzten Percussionsschalls etwas saccadiert und abgeschwächt. Im Uebrigen auf dem Thorax überall normaler Percussions- und Auscultationsbefund.

Abdomen nicht besonders aufgetrieben, Leber nicht vergrössert. Untere Magengrenze steht 2 Finger breit unterhalb des Nabels. Der Magen ist beim Palpieren ziemlich schmerzhaft. Milz ist vergrössert, überragt die Linea sterno-costalis um einen Finger breit, ist aber nicht besonders schmerzhaft.

Sensibilität überall normal; in den Beinen öfter Paraesthesieen. Patellarreflexe erhalten, nicht besonders lebhaft.

Urin zur Zeit normal, kein Eiweiss und keinen Zucker enthaltend. Untersuchung des Magensaftes ergab fast völlige Anacidität.

Die wiederholt vorgenommene Untersuchung des Sputums auf Tuberkelbacillen hatte stets ein negatives Resultat zu verzeichnen.

Blutuntersuchung: Zahl der roten Blutkörperchen 4 000 000, der weissen 7500 in 1 cbmm. Blut. Trockenrückstand 20,86 %. Haemoglobingehalt 80%.

Was nun den Krankheitsprozess am Auge selbst betrifft, so haben wir bereits ein genaues Bild von dem Verlauf und der Localisation der Erkrankung entworfen, so dass wir von einer nochmaligen eingehenden Schilderung derselben wohl absehen können. Es sei nur noch einmal hervorgehoben, dass der Prozess im Wesentlichen auf einer lokalen Nekrotisierung der Conjunctiva mit nachträglichem Zerfall und Entstehung eines Substanzverlustes beruht, der an den Stellen, welche die Conjunctiva bulbi betreffen, bis in die Episklera reicht und unter Bildung einer, wenn über der Sklera befindlich, gelblichen bis schiefergrauen Narbe abheilt,

wodurch die Verschiebbarkeit der Bindehaut an diesen Stellen eingeschränkt wird. Der Prozess wiederholt sich also immer wieder: während alte Geschwüre abheilen, entstehen neue an anderen Stellen, wodurch die Erkrankung immer mehr und mehr an Ausdehnung gewinnt.

Aus der beigefügten Tafel sind verschiedene Stadien der Geschwürsbildung und des nachfolgenden nekrotisierenden Prozesses zu ersehen.

Die obengenannte schiefergraue Verfärbung der Sklera könnte auf eine arteficielle Entstehung zurückzuführen und als Argyrose aufzufassen sein; jedenfalls ist das Bild dem einer Argyrie sehr ähnlich.

Jedoch ist eine solche Entstehung der Verfärbung in unserem Falle wohl nicht sehr wahrscheinlich, da einmal nach Angabe der Patientin die Verfärbung schon vor Anwendung von Höllenstein, bezw. Protargol, bestanden haben soll. Zweitens ist es nict recht erklärlich, warum nur der obere äussere Teil der Bindehaut von Argyrose befallen sein soll, da doch jedes Mittel, das eingeträufelt wird, zunächst auf die untere Bindehauttasche wirkt und infolgedessen die Verfärbung doch da am stärksten sein müsste, in unserm Fall dagegen der untere Teil der Bindehaut überhaupt ganz frei von Verfärbung ist. Meistens ist bei der gewöhnlichen Argyrose nach Silberpräparaten die Conjunctiva bulbi und tarsi gleichmässig verfärbt.

Ausserdem konnte genau beobachtet werden, dass jeder einzelne nekrotische Prozess eine derartig verfärbte Narbe zurückliess, das heisst also: die Verfärbung sitzt nur da, wo eben der entzündliche Prozess sich abgespielt hat.

Der Visus beider Augen ist herabgesetzt, R beträgt er $\frac{4}{10,}$ L $\frac{4}{20}$; die Sehschärfe blieb aber während des ganzen Prozesses die gleiche. Die Sehprobe ergab R mit + 1 D S = $\frac{4}{7,5}$, L mit + 2,5 D S = $\frac{4}{12}$. Cylindergläser bessern nicht. Gesichtsfeld erscheint normal, doch besteht eine auffallende Ermüdbarkeit. Die brechenden Medien sowie der Augenhintergrund zeigen nichts Pathologisches. Die Sensibilität der Hornhaut und Bindehaut ist beiderseits normal.

Die bacterielle Untersuchung der nekrotisierten Massen wurde verschiedenfach ausgeführt, hatte jedoch stets ein negatives Resultat zu verzeichnen; sie wurde in der Weise vorgenommen, dass

1. direkt einem Geschwür entnommene Detritusmassen — als Zerreibungs- und Zupfpräparate — wiederholt mikroskopisch untersucht wurden;

2. Detritusmassen, wie auch ausgeschnittene Geschwulststückchen auf Nährböden, besonders auf Blutserumagar, übertragen wurden;

3. ausgeschnittene Stückchen gehärtet und auf Bacterien gefärbt wurden.

Die mikroskopische Untersuchung der Detritusmassen ergab nur nekrotische Epithelzellen, polynucleäre Leukocyten und schleimiges Secret, dagegen keine Mikroorganismen.

Bacteriologisch liess sich durch Uebertragung auf Nährböden nur Staphylococcus pyogenes albus nachweisen, zweifellos auf secundärer Ansiedelung beruhend. Die Untersuchungen auf irgend ein specifisches Bacterium fielen stets negativ aus.

Aetiologie.

Wenn wir den Fall, der ohne Analogie in der Litteratur dasteht, klinisch betrachten, so finden wir bezüglich der Aetiologie keine klaren Anhaltspunkte.

In Berücksichtigung zu ziehen wären vor Allem die teils überstandenen, teils sich noch abspielenden Erkrankungen der Patientin — wie insbesondere Chlorose, Tuberkulose, Magengeschwür, chronische Endometritis, die einen schwächenden Einfluss hinterlassen haben könnten, so dass der Augenerkrankung entweder ein trophoneurotischer Prozess infolge einer allgemeinen Herabsetzung der Gewebsenergie oder eine bacterielle Ursache zu Grunde liegen könnte. In letzterem Falle müsste man entweder eine ektogene Infection, von der Bindehaut ausgehend, annehmen, wie solche beispielsweise häufiger bei Tuberkulose vorkommt, oder eine endogene Infection durch Verschleppung von Bacillen auf dem Wege der Blutbahn von einem kryptogenetischen Herde aus, wozu ja die eben genannten Erkrankungen Veranlassung geben könnten. Eine ektogene locale Infection konnte man mit Sicherheit nicht nachweisen, da ja die zu wiederholtem Male und von verschiedenen Untersuchern vorgenommene bacterielle Untersuchung mittelst unserer jetzigen

Hülfsmittel — sowohl tinctoriell, wie durch Züchtungsverfahren — immer von einem negativen Resultat begleitet war. So konnten insbesondere Tuberkelbacillen weder im Sputum, noch im Belag, noch auch im Schnittpräparat gefunden werden.

Eine arteficielle Entstehung ist ebenfalls nicht anzunehmen, da die jahrelang fortgesetzte Beobachtung gezeigt hat, dass die angewandten Medicamente ohne jede Einwirkung auf den Verlauf des Prozesses waren; so hat insbesondere die Einträuflung von Cocainlösung, welche der Schmerzen halber verlangt, aber die auch monatelang ausgesetzt wurde, gar keinen Einfluss auf die Entstehung und den Zerfall der Geschwüre gehabt.

Immerhin ist man berechtigt, die Möglichkeit einer solchen Entstehung ins Auge zu fassen, da wiederholt beobachtet wurde, dass durch verschiedenfache Medicamente eigenartige Bindehauterkrankungen hervorgerufen werden können. So berichtet Laskiewicz-Friedensfeld[1]) von einer eigentümlichen Form von Conjunctivalerkrankung, beruhend auf einer Entzündung und Hyperplasie der Bindehaut, die offenbar auf Anwendung von Cuprum sulfuricum zurückgeführt werden musste.

Pathologische Anatomie.

Pathologisch-anatomisch handelt es sich in unserem Falle, mag er nun auf trophoneurotischer oder auf bacterieller Ursache beruhen, jedenfalls um einen circumscripten nekrotisierenden Prozess. Die Nekrose tritt zuerst in Form kleiner, im Niveau der Bindehaut gelegener, grauweisser Herde auf, die durch Abstossung der Decke sich in Geschwüre verwandeln und einen kleinen Substanzverlust hinterlassen, der, wenn er auf der Conjunctiva bulbi sich befindet, bis in die Episklera reicht und unter Zurücklassung einer gelblichgrauen, mit der Unterlage leicht adhaerenten Narbe abheilt.

Mit Rücksicht auf den geschilderten Prozess kann man wohl die Erkrankung als „recidivierende Conjunctivitis, bezw. Episkleritis nekroticans“ bezeichnen.

Differential-Diagnose.

Wenn wir das Krankheitsbild ins Auge fassen, so entspricht dasselbe keiner der uns bis jetzt bekannten Conjunctival- oder Skleralerkrankungen.

[1]) Klinische Monatsblätter für Augenheilkunde XIV. p. 377.

Die gewöhnlichen Formen der Conjunctivitis, denen wohl allen specifische Erreger zu Grunde liegen, sind in Rücksicht auf den verschiedenen klinischen Verlauf, auf den anderen pathologisch-anatomischen und bacteriellen Befund in unserem Falle auszuschliessen. Schon der negative bacterielle Befund allein verbietet eine Einreihung in die uns bekannten Arten der Conjunctivitis.

Das rein herdförmige Auftreten des Krankheitsprozesses ist zwar an und für sich noch nicht als besonders charakteristisch für unseren Fall anzusehen. Denn ein solches kennen wir auch bei anderen Erkrankungen der Conjunctiva, so bei 1. der folliculären, 2. der trachomatösen s. granulären, 3. der pustulösen, 4. der ekzematösen Conjunctivitis.

Doch haben wir bei allen diesen Formen einen ganz anderen Vorgang und anderen klinischen Verlauf, so dass dieselben differentialdiagnostisch nicht in Betracht gezogen zu werden brauchen.

Als eventuell in Vergleich zu ziehen wäre wohl nur die ekzematöse Form. Doch bei dieser spriessen Efflorescenzen in der Conjunctiva auf, die, über das Niveau der Bindehaut hervorragend, bald unter Abstossung des oberflächlichen Epithels zerfallen und abheilen, ohne irgend eine sichtbare Spur in der Bindehaut zu hinterlassen. Nur ganz ausnahmsweise führen die ekzematösen Herde zur Ulceration in Form kleiner Bindehautgeschwüre; so beschreibt z. B. Giese[1]) einen Fall von Ulceration zweier Conjunctivalphlyktaenen, infolge deren es im Verlauf selbst zur Ulceration der darunterliegenden Sklera kam.

Auch Pfuhl[2]) teilt mit, dass bei der Conjunctivitis ekzematosa in seltenen Fällen vereinzelte vereiterte Knoten bis in die Sklera vordrangen.

Was die Skleralerkrankungen anlangt, so kommen diese überhaupt meist herdförmig vor, und zwar in Form von skleritischen bezw. episkleritischen Knoten; jedoch exulcerieren dieselben nur selten.

Sehen wir von den durch Traumen entstandenen Ulcerationen und Abscedierungen der Sklera ganz ab und berücksichtigen wir hier nur die auf nicht traumatische Einwirkungen zurückzuführen-

---

[1]) Giese, ein Fall eigentümlicher Skleralaffection bei Conjunctivitis phlyktaenulosa, klin. Monatsblätter für Augenheilkunde XXXVI 1898, p. 201.

[2]) Pfuhl, De skleritide. Inaug. dissert. Berlin 1867.

den Fälle von ulceröser Skleritis, so begegnen wir in der Litteratur nur wenigen Beispielen dieser Art. Giese gibt uns in der vorher erwähnten Arbeit eine Zusammenstellung solcher Fälle.

Nach Sichel[1]) ist die Verschwärung der Sklera eine überaus seltene Krankheit. Er hat niemals — selbst bei den syphilitischen und skrophulösen Augenentzündungen mit Pustelbildung auf der Conjunctiva, wo diese Pusteln tief vereiterten — die Sklerotica durch Eiterung oder Verschwärung durchbrochen gesehen.

Hirschler[2]) berichtet über einen Fall, wo ein hanfkorngrosses Geschwür, das nach oben aussen von der Cornea sass, die Sklera bis auf die Chorioidea durchbohrte.

Darbishire[3]) berichtet von einem 5jährigen Kind, das durch ein fieberhaftes Lungenleiden sehr heruntergekommen war und an Pemphigus litt; am rechten Auge fanden sich drei rundliche Perforationen der Sklera, die man erst bemerkt hatte, als das Allgemeinbefinden sich zu bessern anfing.

Pardo[4]) beobachtete bei einem 7jährigen Mädchen ein grosses skrophulöses Skleralgeschwür mit stark verdickten Rändern. Da das Geschwür zum Teil den M. rectus externus ergriffen hatte, schielte das Auge nach innen.

Hirschberg[5]) beschreibt einen Fall, wo bei einem 46jährigen Mann sich im inneren unteren Quadranten, neben frischer Skleritis, ein $1^1/_2$ mm im Durchmesser betragendes Geschwür mit weisslichem, der exulcerierten Sklera angehörigem Grunde entwickelt hat.

In allen diesen Fällen handelt es sich aber bloss um Ulceration eines bis höchstens drei solcher Knoten, niemals aber um einen nekrotisierenden Prozess, der multipel auftritt und sich über Jahre erstreckt, wie in unserem Falle.

Der Verdacht auf eine bacterielle Entstehung unseres Befundes führt uns zur genaueren Besprechung der allenfalls in Betracht kommenden Conjunctivaltuberkulose. Gegen die Annahme einer solchen spricht zwar der bacterielle Befund, der immer negativ ausfiel; doch ist dies wohl nicht als ein strikter Beweis, der die Mög-

[1]) Sichel, Archiv f. Ophthalm. III. 2, p. 226.

[2]) Hirschler, Pester Zeitschr. 1850, Nr. 24 cit. in Graefe-Saemisch Bd. IV, p. 327.

[3]) Darbishire, St. Bartolom. Hosp. Report XIII. Ref. in Michel-Nagel's Jahresbericht 1878.

[4]) Pardo, Riv. clinica p. 338, Ref. in Michel-Nagel's Jahresber. 1880, p. 312.

[5]) Hirschberg, Klin. Beobachtungen, Ref. in Michel-Nagel's Jahresbericht 1874, p. 319.

lichkeit eines tuberkulösen Prozesses ausschliesst, zu betrachten. Die Tuberkulose der Conjunctiva ist eine recht seltene Erkrankung, was wohl in der geringen Empfänglichkeit der intakten Bindehaut gegen tuberkulöses Material seine Erklärung findet. In ihrem klinischen Aussehen kann sie in verschiedenen Formen auftreten.

Sattler [1]) unterscheidet vier Gruppen von Conjunctivaltuberkulose; aber in keine von ihnen passt unser Krankheitsbild.

1. Zur ersten Gruppe rechnet Sattler die Fälle, welche in ihren klinischen und anatomischen Eigenschaften der gewöhnlichen Form der Schleimhauttuberkulose an anderen Stellen am meisten gleichen. „Kleine hirsekorngrosse oder mehr weniger umfangreiche Geschwüre mit nur wenig erhabenen, scharfen, buchtig zackigen Rändern und graugelb belegtem, leicht unebenem Grunde bei verhältnismässig geringer Lebhaftigkeit der Reaction in der Umgebung bilden das hervorstechendste Symptom.“ Diese miliaren Geschwüre verkäsen und können confluieren. Sie befallen im Allgemeinen mehr die Conjunctiva palpebralis, und zwar bildet den Ausgang der Erkrankung häufig die Conjunctiva tarsi dicht oberhalb des oberen Lidrands (Fuchs [2]). Stärkere Wucherungsvorgänge in der Bindehaut, hahnenkammartige oder papilläre Excrescenzen kommen bei der reinen Form dieser Gruppe nicht vor. Mikroskopisch findet man die Zusammensetzung des typischen Miliartuberkels. Bacillen sind gewöhnlich ziemlich zahlreich vorhanden.

2. Die zweite Gruppe charakterisiert sich durch die Gegenwart grauer oder gelblicher, subconjunctivaler, hirse- bis hanfkorngrosser, Trachomkörnern oft nicht unähnlicher Knötchen, die teils disseminiert, teils in Gruppen oder Reihen stehen und nur sehr geringe Neigung zu nekrotischem Zerfall und zur Verkäsung zeigen. Bacillen sind meist nur äusserst spärlich zu finden. Der Prozess greift auch auf die Conjunctiva bulbi und die Cornea über.

3. Zur dritten Gruppe gehören die Fälle, bei denen die Wucherungsvorgänge in der Bindehaut der Lider ganz besonders hervortreten. Letztere „sind verdickt und vergrössert, es besteht starke schleimige Secretion, die Lidbindehaut ist von massenhaften roten,

[1]) Sattler: Ueber die Behandluug der versch. Formen der Conjunctivaltuberkulose mit Tuberkulin nebst experimentellen Untersuchungen über die Wirkung desselben. Bericht über die 21. Versammlung der ophth. Gesellsch. zu Heidelberg 1891, p. 33.

[2]) Bericht der ophthalmol. Gesellsch. in Heidelberg 1891. Valude, Tuberkulose des Auges. Discussion: Fuchs.

papillären oder mehr rundlichen Wucherungen eingenommen, so dass der betroffene Bindehautabschnitt den sammetartigen Granulationen einer fungösen Gelenkentzündung gleicht". Conjunctiva bulbi und Cornea bleiben in diesen Fällen gewöhnlich frei. Tuberkelbacillen sind nur spärlich zu finden.

4. Die vierte Gruppe bildet der Lupus Conjunctivae. „Auf geröteter, sammetartiger Bindehaut stehen zahlreiche, verschieden grosse Geschwüre mit wulstigen, steilen Rändern und unebenem, von leicht blutenden Granulationen bedecktem Grunde, ferner hahnenkammartige Excrescenzen in der Uebergangsfalte von gelatinöser Consistenz und oft in mehr oder weniger grosser Ausdehnung oberflächlich ulceriert." Oft sind auch Narben mit Verkürzung der Bindehaut vorhanden. Bacillenbefund ist hier meist äusserst spärlich.

Aus der kurzen Zusammenfassung der vier Gruppen der Conjunctivaltuberkulose entnehmen wir, dass keine recht auf unser Krankheitsbild passt: denn in allen diesen Formen handelt es sich von Anfang an um Bildung von Knötchen, bezw. Excrescenzen, während in unserem Falle weisse Stellen, die das Niveau der Bindehaut nicht überragen, vorhanden sind.

Allerdings wäre damit nicht ausgeschlossen, dass es sich um eine neue, bisher noch nicht beobachtete Form der Tuberkulose handeln könnte, da ja die Aetiologie gerade in dieser Richtung die meisten Anhaltspunkte giebt.

In allen Fällen, die mir in der Litteratur zugänglich sind — als grössere Arbeiten seien hier erwähnt Haab [1]), Amiet [2]), Sattler [3]), Swan Burnet [4]), Denig [5]), Mitvalsky [6]), Grunert [7]), Valude [8]), Eyre [9]),

---

[1]) Haab, Tuberkulose des Auges. Graefe's Arch. für Ophth. 25. Jahrgang 4, p. 163.
[2]) Amiet: Ueber Tuberkulose der Bindehaut, Dissert. Zürich 1887.
[3]) Sattler: siehe früher.
[4]) Swan Burnet: Tuberkulose der Conjunctiva, Arch. f. Augenheilk. Bd. 23, 1891, p. 336.
[5]) Denig: Ueber die Häufigkeit der Lokaltuberkulose des Auges, die Beziehungen der Tuberkulose des Auges zur Tuberkulose der übrigen Organe, nebst Bemerkungen über Diagnose und Prognose. Archiv für Augenheilk., Bd. 31, p. 359, 1895.
[6]) Mitvalsky: Contribution à l'étude de la tuberculose de la conjonctive Compte rendu de la Société franç. d'ophthalmologie 1896.
[7]) Grunert: Beitrag zur Tuberkulose der Bindehaut. Arch. f. Augenheilkunde Bd. 34, p. 99, 1897.
[8]) Valude: Gomme tuberculeuse de la conjonctive et de la sclérotique. Annales d'Oculistique Bd. 118, p. 106, 1897.
[9]) Eyre: Tuberkulose der Conjunctiva. Arch. f. Augenheilk. Bd. 40, 2, p. 146, 1899.

— ist meist von Granulationswucherungen die Rede, nur in dem von Sattler, der mir im Auszug vorliegt, ist die Art der Eruption nicht eigens erwähnt, so dass er einige Aehnlichkeit mit unserem Falle zu haben scheint.

Sattler[1]) berichtet über einen Fall von tuberkulöser Ulceration der Conjunctiva, der in Arlt's Klinik zur Beobachtung kam. „Die Schleimhaut beider Lider war mit teils grösseren, teils kleineren Geschwüren bedeckt, welche auch auf die halbmondförmige Falte und auf die Conjunctiva bulbi übergriffen. Die Ränder waren scharf ausgeschnitten, der Grund mit graulichen Massen bedeckt."

Nach Durchsicht der Litteratur können die durch Syphilis, Lupus, Lepra und Pemphigus bewirkten Veränderungen der Conjunctiva und Sklera dem klinischen Bilde nach nicht in Betracht kommen.

Ebenso dürfte auch die Diphtherie der Bindehaut in unserem Falle nicht anzunehmen sein, weil man unter der Diphtherie die infolge des Löffler'schen Bacillus entstehende locale Nekrotisierung der Bindehaut meist in grosser Ausdehnung versteht, während man in unserem Falle nur eine circumskripte Nekrose vor sich hat.

Allerdings finden sich in der Litteratur seltene Fälle von umschriebener Diphtherie der Bindehaut, so dass der circumskripte nekrotisierende Prozess doch nicht allein als charakteristisch für unseren Fall zu sein scheint.

Pflüger[2]) berichtet beispielsweise über vier Fälle von „partiellem Croup der Conjunctiva", die, obschon örtlich ganz unabhängig von einander, fast zu gleicher Zeit aufgetreten sind und sämtlich jugendliche Individuen von 19—21 Jahren betrafen, darunter drei weibliche. Zwei der Mädchen hatten bisher nie an den Augen gelitten, das dritte an Ekzem, der Jüngling an Frühjahrskatarrh. Die Affection, in allen vier Fällen monoculär, befiel sonderbarerweise jeweilen nur die innere Hälfte der unteren Lidconjunctiva, impfte sich von hier über auf die obere Lidkante, Plica semilunaris, Carunkel und den inneren Lidwinkel.

Bei zwei Fällen dauerte die Erkrankung 2—3 Wochen, bei einem 5 Wochen, beim vierten noch längere Zeit. Im letzteren

[1]) Sattler: Tubercular ulceration of the conjunctiva. Irish. Hosp. Gaz. April 1. Amer. Journ. med. Sc. 68, p. 276. Ref. in Michel-Nagel's Jahresbericht 1874, p. 291.

[2]) Pflüger: 4 Fälle von partiellem Croup der Conjunct. Correspondenz-Blatt für Schweizer Aerzte Jahrg. XX, 1890.

Falle griff die Membranbildung am rechten Auge zeitweilig auf die Conjunctiva bulbi und die Haut des oberen Lides über und war immer begleitet von Trigeminusneuralgie, Rötung, Schwellung, örtlicher Temperatursteigerung und vermehrtem Thränenfluss. Auf der Haut der Lider und des Gesichts fanden sich bei den heftigsten Nachschüben bis 1 cm im Durchmesser grosse, weiss verfärbte, escharaähnliche, abgehobene Epidermisstellen, die sich nach einigen Tagen wieder abstiessen. Eine stehende Blase kam nicht zur Beobachtung. Eine einmalige Impfung von Conjunctivalsecret und von abgezogenen Membranen war resultatlos geblieben.

Ferner sagt Myles Standish [1]) in seiner Arbeit über „Diphtheritic Conjunctivitis", dass die diphtherische Bindehautentzündung auf einen begrenzten Bezirk beschränkt bleiben kann, ohne dass die Conjunctiva in toto afficiert zu sein braucht.

Die Conjunctivitis crouposa sive membranacea ist eben durch Bildung einer grauweissen Membran charakterisiert, die zwar der Oberfläche der Bindehaut ziemlich fest anhaftet, sich aber doch meistens mit einer Pincette davon abziehen lässt. Darunter findet man die Bindehaut gerötet und geschwellt, an einzelnen Stellen blutend; ein grösserer Substanzverlust ist dagegen nicht vorhanden. Es ist also ein oberflächlicher Prozess, der sich durch die continuirliche Membranbildung von unserem Falle unterscheidet. Die Membran besteht aus einem Netzwerk von Fibrinfäden, in dem Eiterkörperchen und vereinzelte Epithelzellen der Conjunctiva eingelagert sind. Diese Croupmembranen überziehen meist die Conjunctiva tarsi und greifen nur selten auf die Uebergangsfalte und Conjunctiva bulbi über.

Auch die in der Litteratur erwähnten Fälle von eigenartiger Form der membranösen Conjunctivitis zeigen keine Aehnlichkeit mit dem unsrigen Falle, so dass auf deren Anführung wohl verzichtet werden kann.

Ueber eine eigentümliche Form von Conjunctivalerkrankung berichtet Fuchs [2]), die er in der Arlt'schen Klinik bei einem 57jährigen Mann beobachtete und die er als „Herpes iris conjunctivae" bezeichnete. Die Bindehaut, sowohl die des oberen wie des unteren Lids, war beiderseits fast in ihrer ganzen Ausdehnung mit einer dünnen,

[1]) Myles Standish: Diphtheritic Conjunctivitis. Transactions of the americ. ophthalmological Society 1897, p. 44.

[2]) Fuchs: Herpes iris conjunctivae. Klin. Monatsblätter v. Zehender XIV, 1876, p. 333.

grauweissen, ziemlich fest anhaftenden Membran bedeckt, die einer Croupmembran ähnlich sah und etwa ½ mm dick war. Dieselbe liess sich mit einer Pincette in Fetzen abziehen, wobei die Schleimhaut an einzelnen Stellen blutete; nach ca. 12 Stunden war die Membran wieder regeneriert. Conjunctiva bulbi und Bulbus selbst blieben völlig normal. Secretion der Bindehaut war schleimigeitrig, die subjektiven Beschwerden waren gering. Die Rückbildung der Membranen erfolgte so, dass rote, ihres Epithels zum grössten Teil beraubte Flecken auftraten, die sich dadurch vergrösserten, dass sie an ihren Rändern die Membranen gewissermassen durch Einschmelzung zerstörten. Nach ca. 3 Wochen lief die Krankheit ab, ohne irgend welche Spuren zu hinterlassen. Es bestand nur noch eine leichte Hyperaemie der Conjunctiva, die kurze Zeit darauf auch vorüberging. Zu gleicher Zeit mit dem Augenleiden waren ähnliche Membranbildungen auf der Mundschleimhaut und der Zunge vorhanden. Die Schleimhaut der Rachen- und der Nasenhöhle blieb jedoch intakt.

Sieben Tage nach der Erkrankung der Bindehaut war an der linken Hohlhand ein Herpes iris aufgetreten, weshalb die Conjunctivalerkrankung auch als Herpes iris aufgefasst wurde. Von der gewöhnlichen Conjunctivitis crouposa unterschied sie sich durch das Alter — (C. croup. fast immer nur bei Kindern) — und durch das Fehlen einer ausgesprocheneren Entzündung, die aber auch nach Abstossung der Membranen noch länger fortdauerte.

Mikroskopisch zeigten die Membranen eine mehrfache Schichtung; in den untersten Lagen fanden sich reichlich Epithel- und Rundzellen, die nach oben spärlicher wurden und die von einem aus geronnenem Exsudat entstandenen Netzwerk umgeben waren. Bacteriell liessen sich bloss Coccen nachweisen.

Die genauere Ausführung des Falles zeigt, dass derselbe uns keine Anhaltspunkte bietet, die eine Gleichsetzung mit dem unserer Erkrankung zu Grunde liegenden Prozesse rechtfertigen liessen.

Als „Conjunctivitis petrificans“ bezeichnete Leber[1]) eine ungewöhnliche Form von Conjunctivalerkrankung, die sich aber mit unserem Falle nicht identifizieren lässt.

[1]) Leber: Ueber Conjunctivitis petrificans, eine ungewöhnliche Form von Conjunctivalerkrankung. Bericht über d. 24. Vers. der ophth. Gesellsch. zu Heidelberg 1895.

Charakteristisch für diese Erkrankung ist nach Leber, dass — „es bei entzündlicher Schwellung eines mehr oder minder ausgedehnten Teiles der Bindehaut zum Auftreten weisser, opaker Flecken kommt, die kaum über die Oberfläche prominieren und die nicht aus einer Auflagerung von Fibrin, sondern aus einer Veränderung der Schleimhaut selbst bestehen. Sie beginnen als kleine, oft unregelmässige Fleckchen, die durch ihre kreideweisse Färbung lebhaft gegen die diffus gerötete Umgebung contrastieren, an jedem Teil der Bindehaut oder auch am Lidrand auftreten und bei weiterer Entwicklung in ganz unregelmässiger Weise die Conjunctiva bulbi und der Lider gleichzeitig hereinziehen können. Der Reizzustand ist im Verhältnis zu der Schwere der Affection nur mässig, die nicht direkt ergriffenen Teile der Conjunctiva sind nicht stark injiciert, die Absonderung gering.

Die Flecke vergrössern sich nun allmählich der Fläche nach und greifen weiter in die Tiefe; dabei nimmt die Intensität der weissen Färbung zu, und die ergriffene Partie stellt dann eine vollkommen trockene, steinharte, weisse Masse dar mit unregelmässiger Oberfläche, von der sich kleine harte Bröckel oder zusammenhängende flache Stücke der versteinerten Masse abheben lassen, während die Hauptmasse sehr fest haftet und sich nur mit Messer und Scheere entfernen lässt, wobei sie die Beschaffenheit eines völlig verkalkten Gewebes darbietet.“ — „So war bei der Patientin der innere untere Teil der Conjunctiva bulbi bis zur Carunkel und fast bis zum Hornhautrand nebst dem angrenzenden Teil der unteren Uebergangsfalte und der Hälfte der Conjunctiva tarsi von einem zusammenhängenden Geschwür eingenommen, das die angegebene Beschaffenheit darbot. Die Oberfläche war wohl von einigen Schleimflocken bedeckt, die vom übrigen Teil der Bindehaut herstammten, sonst aber völlig trocken und lieferte nicht das geringste Secret. Ein ähnliches, aber viel kleineres Geschwür nahm den intermarginalen Teil des oberen Lides ein, griff aber kaum auf die Conjunctiva über. Die Hornhaut zeigte in der Gegend des grossen Bindehautgeschwürs eine umschriebene Epithelverdickung. Am rechten Auge sassen zwei kleine, unregelmässig begrenzte, weisse Fleckchen an der Grenze zwischen unterer Uebergangsfalte und Tarsalteil, und ein hirsekorngrosses rundliches auf der Conjunctiva tarsi, dicht medialwärts von der Mitte des unteren Lidrands, sie waren ohne irgend welchen Hof in die Schleimhaut eingelagert. Am oberen Tarsalteil Reste einer rückgängigen Veränderung gleicher Art.“

Dieser Befund weicht in Manchem von dem unsrigen ab. Im Leber'schen Fall handelt es sich um einen per contiguitatem fortschreitenden, entzündlichen, später incrustierenden Prozess, bei uns haben wir eine circumskripte, multipel auftretende Nekrose. Dort war der untere Teil, bei uns der obere Teil der Augapfelbindehaut befallen.

Die Art der Vernarbung ist bei der Conjunctivitis petrificans derart, dass es zuerst zu Einlagerung von völlig trockenen, steinharten, weissen Massen kommt, die sich aber später ablösen und dadurch zuletzt die Bildung eines Symblepharons verursachen, während in unserem Falle nur Narben zurückbleiben, die zwar die Ausdehnung der Bindehaut beeinträchtigen, die aber nicht zu einer Verwachsung zwischen Augapfel- und Lidbindehaut führen.

Das Auftreten der Erkrankung im Leber'schen Falle ist derart, dass „wiederholt ein bisher gesunder Teil der Bindehaut oder der Lidrand in Form von kleinen Flecken ergriffen wurde, welcher einer stärker erkrankten Stelle gerade gegenüberlag", ein Umstand, der sehr für eine infectiöse Entstehung der Erkrankung spricht, obwohl parasitäre Elemente nicht vorgefunden werden konnten. Ein solches Auftreten haben wir in unserem Falle nicht. Niemals finden wir hier erkrankte Stellen, die sich gegenüberliegen, sondern immer ganz unregelmässig auftretende Erkrankungsherde.

Die Incrustation, welche im Leber'schen Falle die weisse, opake Beschaffenheit bedingte, beruhte nach seinen Untersuchungen auf Einlagerung einer Kalkverbindung in das veränderte Gewebe der Conjunctiva; und zwar nimmt Leber an, dass es zum Teil eine organische Verbindung sein müsse, in welcher der Kalk enthalten war, da die opake Substanz nicht nur durch Säuren, sondern auch durch Alkalien auffallend aufgehellt und scheinbar gelöst wurde, ein Verhalten, welches andere verkalkten Teile nicht zeigten.

Pflüger [1]) teilt eine eigentümliche Erkrankung der Conjunctiva bulbi mit Haemorrhagieen, Neubildung von Geweben und oberflächlicher Geschwürsbildung mit, die sich, wie auch unser Fall, in keines der bis jetzt bekannten klinischen Bilder einreihen lässt und deshalb an dieser Stelle wohl erwähnt werden darf. Bei der 19jährigen Patientin, die vielleicht tuberkulös belastet war und an mannigfachen Blutungen (aus Lungen, Nase und Ohren)

[1]) Pflüger: Bericht über das Jahr 1880 aus der Augenklinik der Universität Bern, p. 20.

litt, war am linken Auge die ganze Conjunctiva bulbi stark geschwellt und gerötet, von der Cornea gegen die Uebergangsfalte hin zunehmend. Etwa 5 mm vom Hornhautrand entfernt kam es zu einer ringförmigen Hypertrophie des conjunctivalen und besonders auch des subconjunctivalen Gewebes, wodurch ein 2—3 mm dicker, ziemlich derber Wall entstand, der mit der Unterlage verwachsen war. Auf den obersten Partieen dieses Walls hatten sich annuläre Geschwüre mit weisslichem, fast speckigem Belag und unregelmässigen zackigen Rändern entwickelt. Am Rande der Geschwüre bildeten sich kleine, rote, derbe Knötchen, die durch Einschmelzung die Geschwürsfläche vergrösserten. Dabei bestanden heftige Schmerzen im erkrankten Auge, besonders bei Nacht. Waren dieselben heftiger als gewöhnlich, so war am folgenden Morgen eine Menge grösserer und kleinerer Haemorrhagieen in und unter der Bindehaut zu constatieren. Damit verbanden sich nicht selten Blutungen aus Mund und Nase; mehrmals entstanden auch bei solchen Anfällen starke Blutunterlaufungen des Lides. Das Leiden griff langsam, aber immer mehr um sich.

Die mikroskopische Untersuchung der zum Zwecke der Heilung excidierten Stücke ergab in den conjunctivalen Knötchen bloss gefässreiches Granulationsgewebe, nichts aber von rundlichen Herden mit epithelialen Zellen und Riesenzellen, die für Tuberkel sprechen könnten. Ein halbes Jahr darauf erkrankte auch das rechte Auge in gleicher Weise, wie früher das linke, während dieses völlig geheilt geblieben war. Das Krankheitsbild war genau dasselbe wie früher. Ebenso entsprach der mikroskopische Befund der excidierten Stücke genau dem früheren, so dass auch hier die Annahme einer Tuberkulose fallen gelassen werden musste.

Die Erkrankung hat ebenso viel Ungewöhnliches in ihrem Auftreten, wie die unsrige und wie die Conjunctivitis petrificans, so dass wir diese 3 Krankheitsbilder, wenn auch durchaus nicht als gleiche Prozesse, so doch als eigentümliche Formen von Conjunctivalerkrankungen zusammenstellen können, über deren Ursache wir zur Zeit noch keinen sicheren Aufschluss zu geben vermögen. Die Haemorrhagieen beruhen im letzterwähnten Falle wohl auf einer haemorrhagischen Diathese, da ja noch anderweitige Blutungen zu verschiedenen Malen aufgetreten waren.

Darier[1]) beschreibt einen Fall von knotenförmiger Skleritis,

[1]) Darier: D'une forme particulière de sclérite, sclérite boutonneuse et de son traitement Arch. d'Ophth. p. 62, Ref. Michel-Nagel's Jahresbericht 1889, p. 260.

der auf der Klinik von Abadie zur Beobachtung gelangte und in der Art seines Auftretens vielleicht eine gewisse Aehnlichkeit mit dem unsrigen hat, sich aber darin grundsätzlich unterscheidet, dass es einerseits zur Knötchenbildung, andererseits zu keiner Nekrotisierung kam. Darier gibt an, er hätte eine ähnliche Form wie in seinem Falle niemals beschrieben gefunden. „Es bildet sich anfänglich am ganz intakten Auge an einem Punkte der Sklera eine circa nadelkopfgrosse Erhebung von ganz derselben Färbung, wie sie die übrige Sklera besitzt. Erst beim Grosswerden rötet sich die Basis derselben, so dass dann das Gebilde einer grossen Phlyktaene ähnlich sieht, es bleibt jedoch die Conjunctiva über der Erhebung intakt; letztere hat an ihrer Kuppe immer noch weissgelbe Färbung. 2—3 Tage nach dem ersten Knoten erscheint ein zweiter, dann ein dritter, selten erscheinen in einem Entzündungsschub mehr als 4—5. In 3 Wochen ungefähr erreicht ein solcher Knoten seine volle Entwicklung, bleibt dann mehr oder weniger lang stationär und kann schliesslich eine Rückbildung eingehen, so dass an der Sklera jede Spur schwindet.“ Dieser Prozess konnte sich in langen Intervallen wiederholen.

Also das Vorhandensein von Knötchen, das völlige Fehlen eines nekrotisierenden Prozesses, wie das Abheilen ohne Zurücklassung irgend einer Spur sind Kriterien, welche den Fall von dem unsrigen als etwas ganz Anderes unterscheiden lassen.

Prognose.

Die Prognose ist für unseren Fall als ungünstig zu bezeichnen, da dem Prozess eine tiefere Störung, deren Wesen wir nicht kennen, zu Grunde liegt, und dieser bisher durch kein Mittel beeinflusst werden konnte. Trotzdem ist anzunehmen, dass durch eine rationelle Ernährung, durch Hebung des Allgemeinbefindens und möglichste Beseitigung der ungünstig beeinflussenden Momente, wie der Chlorose, Tuberkulose und Dysmenorrhoe eine günstige Rückwirkung auf den Prozess am Auge selbst erfolgen wird.

Therapie.

Sämtliche medicamentöse Mittel, wie Einträufelungen, Salben, Umschläge, wobei kein Mittel unversucht blieb, haben sich ohne jeden Nutzen erwiesen, so dass man sich auf die palliative Behandlung, wie Ausspülung mit Borwasser, Cauterisation, Verband etc. beschränken muss.

So hat insbesondere die sofortige Cauterisation von neu aufgetretenen Geschwüren sich als zweckmässig zur Beseitigung der äusserst starken Schmerzen erwiesen. Der nekrotische Herd wurde durch völlige Ertötung des Gewebes um so rascher abgestossen und auf diese Weise die Heilung beschleunigt.

Ebenso wurden zu verschiedenen Malen, um den Prozess zu coupieren, nekrotische Stellen ausgeschnitten und der dadurch entstandene Defekt durch beigezogene Bindehaut vernäht. Während es nun dadurch einige Male gelungen ist, den nekrotischen Herd auszuschalten und eine reizlose Heilung herbeizuführen, wurden zu anderen Zeiten die Stichkanäle von Nekrose befallen und hierdurch die Heilung unendlich verzögert. Deshalb wurde von diesem Verfahren Abstand genommen und zur Beseitigung länger bestehender Schmerzen die Cauterisation vorgenommen.

Für den weiteren Verlauf dürfte eine ganz reizlose und milde Behandlung anzuraten sein, da eine Beeinflussung des Prozesses durch Medicamente doch nicht zu erwarten ist.

Am Schlusse meiner Arbeit ist es mir eine angenehme Pflicht, meinem hochverehrten Lehrer Herrn Geheimerath Prof. Dr. Leber, wie auch Herrn Dr. Praun zu Darmstadt für die gütige Ueberlassung des Falles und die liebenswürdige Unterstützung bei der Bearbeitung desselben meinen verbindlichsten Dank auszusprechen.

Erklärung der Abbildungen.

Fig. 1: Nekrotisierende, grössere Stelle auf der Conjunctiva bulbi des rechten Auges, ca. 5 mm nach oben gelegen; darunter ein in Heilung begriffenes, kleineres Geschwür.

Fig. 2: Derselbe Prozess, etwa 4 Wochen später.

Fig. 3: Grösseres und tieferes in Zerfall begriffenes Geschwür des linken Auges.

Fig. 4: Mehrere neue Eruptionen des linken Auges dicht oberhalb der Cornea confluierend.

Fig. 5: Derselbe Prozess 8 Tage später noch im Wachstum begriffen.

Fig. 6: Grösserer, tiefergreifender Substanzverlust an der Uebergangsfalte und gleichzeitig mehr superficielle Nekrotisierung der Conjunctiva tarsi.

Die Bilder sind im Atelier des Herrn Dr. Praun mit einem Zeiss'schen Planar aufgenommen worden.

Tafel zu Draudt: „Conjunctivitis und Episkleritis nekroticans".

Fig. 1.

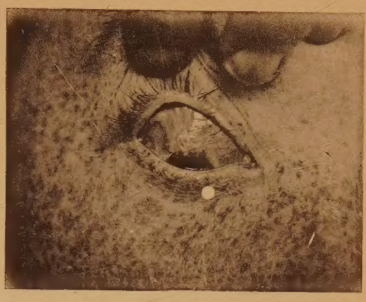

Fig. 2.

Fig. 3.

Fig. 4.

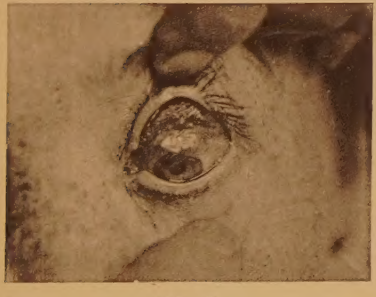

Fig. 5.

Fig. 6.

Zedler & Vogel, Kunstanstalt, Darmstadt.